

Boris, een kruising hond van elf weken oud, werd bij de dierenarts aangeboden. De hond had, nadat hij flink met de kat had gestoeid, gebrakt op een lege maag. Hierna was hij in zijn mandje gekropen en wilde er niet meer uitkomen. Bij aanbieden lag hij als een vaatdoekje in de armen van de eigenaar. Bij lichamelijk onderzoek had de hond een normale temperatuur en geen défense musculaire, maar hij kreunde wel bij buikpalpatie en er was mogelijk een dikte te voelen. Verder werden geen afwijkingen vastgesteld.

Tekst en foto's **Tjerk Bosje, Maartje Passon-Vastenborg** en **Erik den Hartog**, Medisch Centrum voor Dieren (www.mcvoordieren.nl, @mcvoordieren).

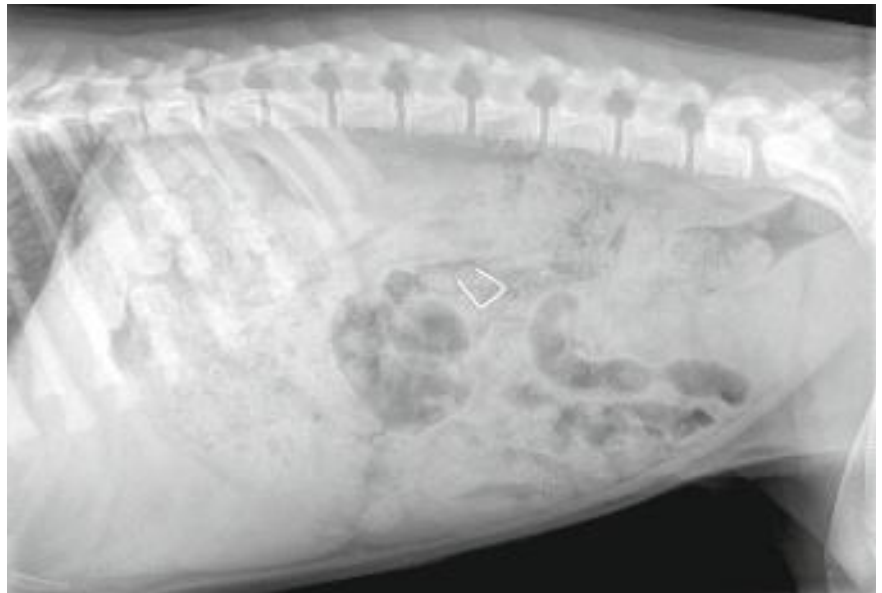
Ingeslikte scherpe voorwerpen, ingrijpen of afwachten?

Wie de bijgaande röntgenfoto's (figuren 1 en 2) goed bekijkt, ziet waarschijnlijk direct een scherp 'corpus alienum' in het midden van de foto.

Complicaties

Hoe gevaarlijk zijn ingeslikte voorwerpen? Een tandarts uit Seoul voerde tien proefhonden een orthopedische schroef en een dunne vijl (voor gebruik bij een wortelkanaalbehandeling) (1). Na zeven dagen hadden alle honden de schroeven uitgepoept. Ook acht van de tien vijlen waren zonder enige complicatie het maagdarmkanaal gepasseerd. Scherpe voorwerpen kunnen het maagdarmkanaal dus zonder schade passeren, maar hoe groot is de kans dat het toch niet goed gaat? De tandarts concludeerde dat verdere studies nodig zijn om te zien of de resultaten van zijn onderzoek overeenkomen met de gegevens in de praktijk. Een rare conclusie, want als die gegevens er waren, waarom zou je dit onderzoek dan doen?

Er zijn wel studies bij mensen die de complicatiekans becijferen. In 1988, 16 jaar na de introductie van de flexibele endoscoop, verschijnt een reviewartikel in *Gastroenterology* (2). Deze studie spreekt over 1500 doden per jaar in de Verenigde Staten door ingeslikte vreemde voorwerpen. 80 tot 90 procent van alle (ook niet scherpe) vreemde voorwerpen zou het



Figuur 1. dorsoventrale röntgenopname van het abdomen van Boris.

maagdarmkanaal spontaan en zonder schade passeren. In 10 tot 20 procent van de gevallen wordt endoscopisch ingegrepen, in ongeveer 1 procent van de gevallen is een chirurgische interventie geïndiceerd. Het artikel geeft aan dat voorwerpen langer dan 5 centimeter of breder dan 2 centimeter de maag zelden op natuurlijke wijze zullen verlaten. In 15 tot 35 procent van de gevallen zou een scherp voorwerp de darmen perforeren. Deze percentages lijken, zover te achter-

halen, afkomstig uit kleine studies en dus niet zeer betrouwbaar. Een reviewartikel uit 2011 verschilt in weinig opzichten van de publicatie uit 1988 (3).

Aanbevelingen

De hedendaagse aanbevelingen zijn met name gestoeld op consensus, niet op harde cijfers (4, 5):

- Voorkomen is beter dan genezen (tandartsen, gebruik hulpmiddelen om het doorslikken te voorkomen);

- Verwijder vreemde voorwerpen die in de slokdarm blijven hangen, zo spoedig mogelijk;
- Haal scherpe voorwerpen endoscopisch terug uit de maag en het begin van de dunne darm, zolang de kans op complicaties bij dit ingrijpen niet te groot is;
- Als endoscopie niet mogelijk is, vervolg het object dan met röntgenfoto's en ontlastingsonderzoek;
- Grijp chirurgisch in als de patiënt verschijnselen ontwikkelt of als het scherpe voorwerp drie dagen op dezelfde plek ligt.

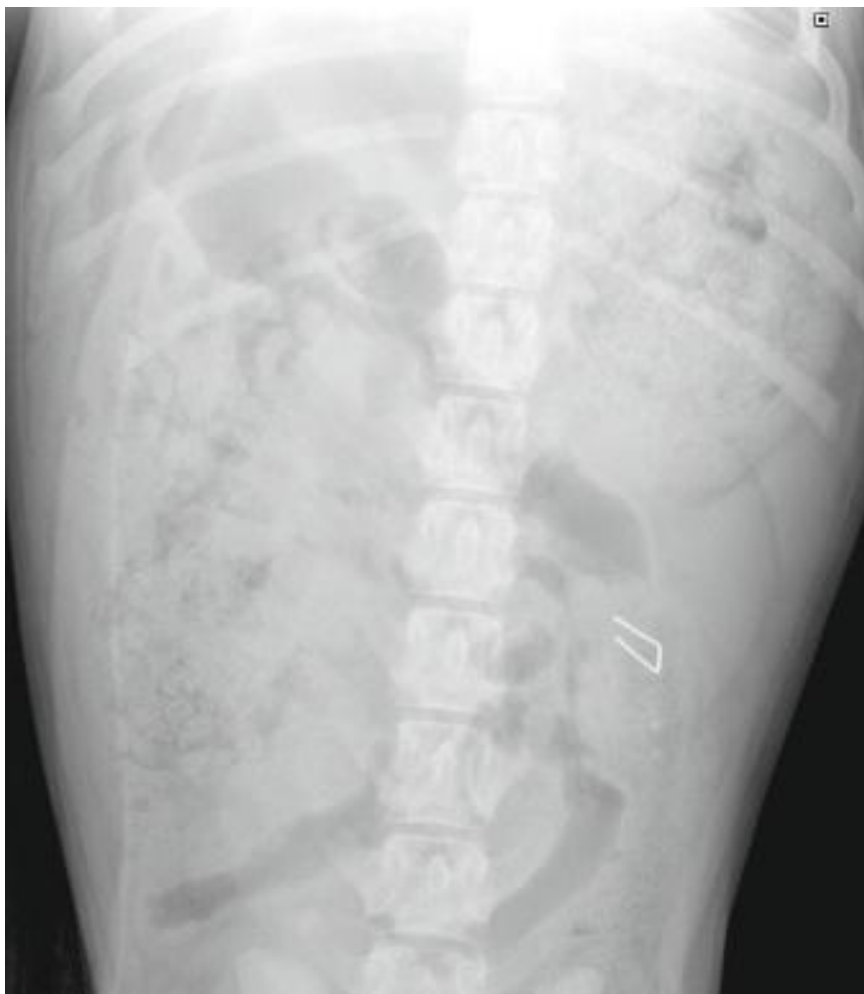
Deze regels kunnen we in de diergeneeskunde zonder problemen overnemen. Op grond van financiële argumenten zal een dierenarts soms andere beslissingen nemen. Ook is de esthetische drempel om chirurgisch in te grijpen minder groot. Een hond hoeft immers niet in bikini naar het strand.

Beeldvorming kan helpen bij de beslissing om wel of niet preventief in te grijpen. Met behulp van een röntgenfoto kan een goede indruk worden verkregen of een botfragment stomp en scherp is. Ook kan het aantal vreemde voorwerpen (bijvoorbeeld spelden) worden bepaald en de kans worden ingeschat dat deze voorwerpen endoscopisch kunnen worden verwijderd. Als op de foto naast het vreemde voorwerp voedsel aanwezig is, bijvoorbeeld bedoeld als 'inhullend' middel, neemt de kans op een succesvol endoscopisch ingrijpen af.

Beeldvorming is minder behulpzaam bij asymptomatische patiënten die mogelijk glas of satéprikkers hebben doorgeslikt. Als er met echografie al iets zichtbaar is, is de grootte, de vorm en het aantal bij deze voorwerpen niet altijd goed in te schatten. Een intacte satéprikker kan bijvoorbeeld het maagdarmkanaal niet op natuurlijke wijze verlaten, een stukgebeten satéprikker mogelijk wel. Glasfragmenten kunnen, net als de schroeven van de tandarts uit Seoul, het maagdarmkanaal zonder problemen passeren, maar kunnen ook tot ernstige complicaties leiden.

Casus

Maar hoe liep het nu af met Boris? Op de gemaakte röntgenfoto trekt het nietje de meeste aandacht. Het scherpe voorwerp



Figuur 2. Laterale röntgenopname van het abdomen van Boris.

zit in het colon en wordt omgeven door een grote hoeveelheid darminhoud. Het weinige contrast van de buikfoto past bij de leeftijd van de hond. Er zijn geen aanwijzingen voor vrij gas, noch voor vrij vloeistof. Minder in het oog springend is de volle maag van de hond. Deze volle maag is met het oog op de anamnese des te opvallender. De hond braakte immers op lege maag.

Vanwege zijn slechte klinische toestand werd besloten de hond de opereren. Hierbij hebben we de overvulde maag gelegegd. Deze bevatte slechts voer. Er waren geen aanwijzingen voor een perforatie van het maagdarmkanaal. Het nietje was in de volle dikke darm niet terug te vinden. De hond was na de operatie klinisch snel hersteld. Binnen een dag speelde hij weer met de kat. Het nietje is niet in de ontlasting teruggevonden, maar op een controlefoto drie dagen na de operatie is het vreemde voorwerp niet meer aanwezig.

Referenties

1. Choi, B.H., et al. Ingestion of orthodontic anchorage screws: an experimental study in dogs. *J Orthod Dentofacial Orthop.* 2007;131(6):767-8.
2. Webb, W.A. Management of foreign bodies of the upper gastrointestinal tract. *Gastroenterology.* 1988;94:204-16.
3. Anderson, K.L., Dean, A.J.. Foreign bodies in the gastrointestinal tract and anorectal emergencies. *Emerg Clin N Am.* 2011;29:369-400.
4. Muiemura, M.C., et al. Foreign Body Ingestion in Children. *Am Fam Physician.* 2005;72(2):287-291.
5. Bhatnagar, S., et al. Foreign body ingestion in dental practice. *J Indian Soc Pedod Prev Dent.* 2011;29:336-338.

- Bent u specialist en wilt u ook een bijdrage leveren aan 'Op verwijzing'? Stuur uw kopij (450 woorden en een of twee foto's of figuren) op naar tijdschrift@knmvd.nl.